Library

Ein Fall von Scabies norwegica mit einem Beitrag zur Histologie dieser Krankheit.

Inaugural-Dissertation

zur Erlangung der Doktorwürde der medizinischen Fakultät
der K. B. Friedrich-Alexanders-Universität Erlangen.

Vorgelegt von

Richard Nagel
aus Weißenstadt, approb. Arzt.

Tag der mündlichen Prüfung: 21. Juli 1913.

Separatabdruck aus dem „Archiv für Dermatologie und Syphilis".

Gedruckt mit Genehmigung der medizinischen Fakultät.

Referent: Herr Professor Dr. Penzoldt.
Dekan: Herr Professor Dr. Seitz.

Aus der Hautabteilung (Prof. Dr. Hauck) der mediz. Klinik in Erlangen.

Ein Fall von Scabies norwegica mit einem Beitrag zur Histologie dieser Krankheit.

Von **Richard Nagel.**

(Hiezu Taf. XVIII—XX.)

Unter dem Namen Scabies norwegica hat man diejenigen Fälle der gewöhnlichen Form der Skabies zusammengefaßt, die unter anderen pathologischen Veränderungen der Haut eine enorme Hyperkeratose mit ausgedehnter Borkenbildung aufweist, und die man besonders bei Personen mit schlechtem Ernährungszustand und mit geringer Sensibilität beobachtet hat.

Die Kenntnis dieser Krankheit reicht zurück auf das Jahr 1844, wo Daniellsen als erster einen Fall beobachtete und beschrieb. In den nächsten Jahrzehnten haben namentlich Böck 1848, ferner Bergh 1844, Hebra 1852/53 und andere ausführliche Mitteilungen über selbstbeobachtete Fälle veröffentlicht, so daß bis zum Jahre 1875 fünfzehn Fälle bekannt waren, die uns ein klares Bild der Scabies norwegica nach Ätiologie und klinischen Erscheinungsformen vermittelten. Während indessen die bisherigen Autoren mehr die äußere Seite dieser Krankheit betonten, gingen die neueren mehr auf die histologische ein, wodurch auch in dieser Hinsicht das Wesen dieser besonderen Krätzeform als geklärt gelten kann. Gleichzeitig scheint von diesem Zeitpunkt — dem Jahre 1875 — ab die norwegische Skabies immer seltener geworden zu sein, sofern man die Zahl der in der Literatur beschriebenen Fälle zum Maßstab für die Häufigkeit ihres Vorkommens nehmen darf. Denn, soweit mir bekannt ist, existieren aus den letzten 35 Jahren nur drei Veröffentlichungen — eine von Riehl 1888, eine von Ravogli 1898 und eine von de Amicis 1906 — und kann man bereits in dem Lehrbuch der Haut- und Geschlechtskrankheiten von Pinkus vom Jahre 1910 lesen, daß auch „in diesem Lande das Bild der Scabies norwegica ausgestorben sei".

Immerhin mögen vereinzelte Fälle auch jetzt noch vorkommen und bei der großen Seltenheit, die somit dieser Krankheit zukommt, erregen sie dann besonderes Interesse. Es sei daher hier ein Fall einer weit fortgeschrittenen, schweren

Scabies norwegica mitgeteilt, der in der Erlanger medizinischen Klinik zur Beobachtung kam.

Die Krankengeschichte dieses bemerkenswerten Falles ist folgende:

Merkel Barbara, 49 Jahre alt, aus Weiding, Bauerntochter.

Anamnese: Eltern und Geschwister der Patientin sollen angeblich gesund gewesen sein. Die Patientin selbst will nie ernstlich krank gewesen sein bis vor drei Jahren, wo sie einen Ausschlag bekam. Derselbe begann am rechten Arm mit Bildung von kleinen und kleinsten wasserhellen Bläschen. Dieselben riefen anfangs überhaupt keine weiteren Beschwerden hervor. Aber allmählich verbreiteten sie sich weiter und schließlich über den ganzen Körper. Die Anwendung von Salben, die sich Patientin verschreiben ließ, half sehr wenig, und ärztliche Hilfe wurde, trotzdem sich Patientin sehr unwohl fühlte und seitdem das Bett zu hüten gezwungen war, nicht in Anspruch genommen. Seit $^1/_4$ Jahr fühlt sich Patientin äußerst elend, klagt über Durst und allgemeine Beschwerden. (Genauere Auskunft über Einzelheiten des Verlaufs z. B. den Beginn der Krustenbildung etc. konnte von der dementen Patientin nicht gewonnen werden.)

Status praesens: Patientin kommt in ganz desolatem Zustand in die Klinik. Ernährungszustand sehr schlecht. Vor allem kontrastiert die starke Abmagerung am Stamm mit den ziemlich voluminösen Extremitäten. Nach oberflächlicher Reinigung der mit starken Krusten bedeckten Extremitäten finden sich besonders auf der Außenseite der Beine, dann auch auf der Innenseite der Oberschenkel, auf den Streck- und Beugeseiten beider Arme, wobei jedoch die linke bedeutend stärker befallen ist, massenhafte Schuppenauflagerungen, und es heben sich die Schuppen teilweise in großen Lamellen, teilweise in kleinsten, kleienförmigen Schuppungen ab. Wo die Schuppen in großen Zügen, wie z. B. auf der ganzen Außenseite der linken Unterextremität aufliegen, gewinnt die Haut ein samtähnliches Aussehen. Die Farbe der Schuppen ist durchwegs weißgrau bis gelblich-bräunlich. Am stärksten ist die Schuppenbildung wohl am linken Vorderarm. Hier stoßen sich die Schuppen in großen blätterförmigen Lamellen ab. Die Hautpartien, welche weniger befallen sind, wie z. B. am Abdomen, lassen zahlreiche kleinste Bläschen erkennen, welche zum Teil mit ganz kleinen Krustenauflagerungen bedeckt sind. Neben dieser starken Schuppenbildung findet man die Haut, besonders an der linken Hand, dann auch an den Streck- und Beugeseiten beider Füße mit massenhaften, breiten und tiefen Rhagaden durchsetzt, und gewinnt besonders die Beugeseite des linken Handgelenks ein zerklüftetes Aussehen. Die Nägel an den Füßen sind ganz zerklüftet, an einigen Zehen abgestoßen und weit von der Unterlage abstehend. An der rechten Hand finden sich einige bis pfennigstückgroße, erodierte Stellen von rundlicher Form, vielleicht Reste von Blaseneruptionen. Am linken Handrücken mäßiges Ödem. Am ganzen Körper, auch an den am

stärksten befallenen Partien, ist die Haut ziemlich derb infiltriert und fühlt sich etwas lederartig an. Jedoch ist die Infiltration im ganzen und großen nicht übermäßigen Grades. Dieselben Veränderungen wie an den Schenkeln findet man auch auf dem Rücken der Patientin, wo eine besonders starke Schuppenbildung auffällt. Die ganze Haut ist durchsetzt von massenhaften, ebenfalls ziemlich breiten Rhagaden. Auf der linken Glutäalhälfte, sowie am linken Oberarm über dem Humeruskopf ein je nahezu handtellergroßer Dekubitus. Die Kopfhaare sind stark verfilzt. Die Kopfhaut selbst bietet jedoch, abgesehen von einigen seborrhoischen Schuppenauflagerungen, keine Besonderheiten. Auf der linken Gesichtshälfte weist die ganze Wange die bisher beschriebene Schuppung auf. Am linken oberen Augenlid befindet sich ein etwa kirschgroßer Abszeß.

Von einer Untersuchung der inneren Organe wird wegen allgemeiner Schwäche abgesehen. Urin frei von Eiweiß und Zucker. Status vom 1./VII.: Das Allgemeinbefinden hat sich sichtlich in der Zwischenzeit verschlechtert. Patientin ist zeitweise ganz benommen, speziell ist sie nachts oft sehr unruhig und schreit wiederholt plötzlich laut auf. Im Kräftezustand keine deutlichen Veränderungen, nur fällt ihr seit einigen Tagen das Schlucken sehr schwer. Auch fällt ein starker Tremor in den Armen und Beinen auf. Patientin läßt Stuhl und Urin unter sich.

Untere Extremitäten: Freie Stellen finden sich nur am rechten Bein an der Ferse. Hier ist die Haut ganz normal und trägt an dem mittelsten Teile der Ferse ganz leichte, oberflächliche Schuppung. Weiter findet sich noch ein 2 *cm* breiter, freier Streifen, welcher sich vom Großzehenballen bis zur kleinen Zehe erstreckt. Hier ist die Haut vollständig intakt. Ebenfalls frei sind am linken Bein die korrespondierenden Stellen an der Fußsohle, nur, daß die freie Stelle an der Ferse nur fünfmarkstückgroß ist, während sie rechts doch den ganzen Fersenballen frei läßt. Auffallend ist die scharfe Grenze, mit der die sonst am ganzen Bein bestehende Krustenbildung gegen die freien Hautstellen abschneidet. Die Krustenbildung setzt fast wallartig steilerhaben an der Grenze ein und hat hier dieselbe Dicke wie sonst am Bein. Beide Ober- wie Unterschenkel sind mit einer dicken, sicher zentimeterstarken Krustenschicht bedeckt, welche auf der Streckseite und Außenseite der Oberschenkel ein durch nichts unterbrochenes, plattenartiges Aussehen haben, so daß man glaubt, die Oberschenkel wären mit einer dicken, gelblichen Schicht gleichmäßig überzogen. Besonders an der Außenseite und Oberseite der Knie finden sich zahlreiche, tiefe Einrisse, welche in der Tiefe zur Rhagadenbildung geführt haben. Hier erscheint die Kruste stark geklüftet und zerrissen. Die Einrisse erreichen stellenweise sicher 1 *cm* Breite, während sie sonst auch nur wieder als dünnere Risse, mehr oberflächlich gelagert, die Krusten durchziehen. Die Stellen an den Unterschenkeln, die durch ein in den ersten Tagen verabreichtes Schwefelbad die Krusten vollständig durch Abhebung im Bad verloren hatten, sind jetzt bereits wieder mit einer gleichmäßig dicken Krustenschicht überzogen. Nur die Hautpartien, die durch die Lage auf den durch den Urin durchfeuchteten Bettüchern

der Nässe ausgesetzt sind, sowie die aneinander anliegenden Hautpartien, wie die Innenseiten der beiden Kniegelenke, zeigen das Fehlen der dicken Krustenauflagerungen. Hier hat die Haut einen nur mit dünnen Schuppen und Krustenauflagerungen bedeckten, ekzematösen Charakter und deutlich akut entzündliche Erscheinungen. Am dicksten ist wohl die Schuppenbildung beiderseits am Fersenrücken und in der Umgebung des ganzen Fußgelenkes. Ebenso sind sämtliche Zehen mit der dicken Krustenauflagerung gleichmäßig überzogen, so daß man glauben könnte, es wäre über dieselben ein Handschuh gestülpt. Die Nägel sind sämtlich aufgeworfen, teilweise fehlend, an der Oberfläche zersplittert und zerrissen, stark aufgefasert und enthalten wie alle Krusten am Körper Milben und Eier in den verschiedensten Entwicklungsstadien. Das Aussehen der Krusten ist ein graubläuliches. An den Oberschenkeln tragen die Krusten bei flächenhafter Ausdehnung einen samtartigen Charakter. Wo die Krusten dünner aufliegen, ist der Charakter der Krustenbildung ein kleienförmiger und nur an einzelnen Stellen, besonders an den Armen und am Rücken finden sich blätterteigähnliche, in großen Lamellen sich abhebende Krustenbildungen. Die Arme, die beim Eintritt in die Klinik genau ähnlichen Charakter trugen, verloren im Bade fast vollständig die dicken Krustenauflagerungen. Dieselben haben sich an einzelnen Stellen wieder rasch gebildet und tragen hier an den frischesten Stellen ausgesprochen kleienartigen Charakter. Wo stärkere Krustenauflagerungen sich wieder bildeten, finden wir Lamellen von Linsen- bis Pfennigstückgröße, am Oberarm die erwähnte blätterförmige Abschuppung.

Das Abdomen weist durchwegs nur kleinlamellöse Krustenauflagerungen auf, in denen an der Brust finden sich wieder plattenförmige, gut über handtellergroße Ausbreitungen der Krusten mit ausgeprägtem, samtartigem Charakter. Die seitlichen Thoraxpartien und besonders die beiderseitige Achselhöhle ist ziemlich frei von Krustenbildung.

Wo die Haut wie z. B an den Armen, frei von dichten Krustenauflagerungen ist, lassen sich nur etwas entzündliche Haut, aber keine Erosionen, Knötchenbildung oder sonstige Primäreffloreszenzen erkennen.

Auch im Gesicht finden wir die typischen Krustenauflagerungen, und zwar stark auf beiden Wangen, die fast in der ganzen Ausdehnung mit einer dünnen Schicht grauweißer, kleinlamellöser Schuppung bedeckt sind, die untersucht, massenhaft Milben und Eier enthalten. Die Haut in der Umgebung dieser Krusten zeigt kaum eine Veränderung, vor allem findet man keine deutlichen Milbengänge und keine Bläschenbildung; auch ganz normal koloriert, keine entzündliche Rötung, und besonders die Stirne weist ganz normale Verhältnisse auf. Die Nase ist in der ganzen Ausdehnung mit einer dicken Krustenschichte überdeckt, ebenso beide Ohrläppchen.

Einige Dekubitusstellen sind sehr rasch unter Tanninpastenbehandlung geheilt.

Die stärksten Veränderungen bietet der Rücken dar. Hier finden sich dieselben tiefen Krustenauflagerungen wie an den Beinen, nur daß

hier die Krusten ein mehr schmutzigbraunes Aussehen haben, an einzelnen Stellen sogar ein gelbbraunes, und von massenhaften Einrissen durchzogen sind, teilweise sich auch, besonders an den Stellen, wo die Patientin jetzt liegt, in großen Lamellen sich blätterteigförmig abstoßen. Nimmt man mit der Pinzette an den dicken Krustenauflagerungen unten am Bein Stücke ab, so tritt leichte Blutung auf. Die abgezogenen Krusten zerbröckeln staubartig und erinnern auf dem Durchschnitt an wurmstichiges Holz.

Patientin, welche sehr schwach und kachektisch war, ging am 2./VII. an einer Pneumonie und Pleuritis rasch zugrunde.

Die am 3./VII. im pathologischen Institut zu Erlangen vorgenommene Sektion ergab folgende Leichendiagnose:

Scabies norwegica des ganzen Körpers mit besonderer Lokalisation an den Extremitäten und dem Rücken. Beginn des Prozesses am Kopf und am Rumpf. Pneumonie des rechten Ober- und Unterlappens mit beginnender eitriger Einschmelzung im Oberlappen. Frische fibrinöse Pleuritis. Hypostase der Unterlappen. Geringe Aortensklerose. Struma colloides. Geringer septischer Milztumor. Fettleber mit granulierter Randatrophie. Pericholezystitische Verwachsungen. Katarrh des Magen-, Darmkanals. Zystische Entartung des linken Ovariums. Geringe Verfettungen der Bauchaorta. Stauungsnieren. Hyperplastische Nebennieren.

Aus der Krankengeschichte ist unzweifelhaft zu erkennen, daß wir es mit einer Scabies norwegica zu tun haben. Die Veränderungen, welche die jahrelange Tätigkeit der Krätzemilben bei indolenten Personen hervorruft, sind in unserem Fall sehr stark ausgeprägt. Das Spezifische besteht vor allem in der charakteristischen Krusten- oder Schwielenbildung, wie sie wohl in diesem Umfang und dieser Verschiedenartigkeit bei keiner Krankheit vorkommen dürfte — so charakteristisch, daß man auch von einer Scabies crustosa zu sprechen pflegt. Ein Blick in die Krankengeschichte und auf die beiliegenden Abbildungen (Fig. 1 u. 2) belehrt uns, daß sich nicht nur alle möglichen Größen und Arten — von den kleienförmigen, kleinsten Schuppen bis zu großen Lamellen und schilderartigen Hornplatten — finden, sondern das ganze Bild wird geradezu von dieser Krustenbildung beherrscht. Sie erstreckt sich über den ganzen Körper, selbst auf den Hals, die Handteller und Fußsohlen, das Gesicht und die Ohrläppchen und läßt nur die Stirne, den behaarten Kopf und einen kleinen Teil beider Fußsohlen frei. Diese universelle Ausbreitung des Prozesses bildet in ihrem atypischen Verhalten zu der gewöhnlichen Skabies, bei der Hals und Gesicht nie befallen sind, und — wenigstens beim Erwachsenen —

die Handteller und Fußsohlen infolge ihrer sehr dicken Hornschicht freibleiben, einweiteres Charakteristikum für die Scabies norwegica, das in der Beschreibung aller mir zugänglichen Fälle wiederkehrt. So spricht z. B. Bergh in einem Falle von einer großen, atypischen Verbreitung der Krätzesymptome, von Gängen und lebenden Milben an den Augenlidern, den Ohren und im Gesicht. Auch in dem Falle von Ravogli waren die Hände und Füße von mächtigen, festsitzenden Krusten bedeckt und das Gesicht mit ergriffen.

Es ist klar, daß eine derartige Veränderung in solcher Ausdehnung einen größeren Zeitraum zu ihrer Entwicklung nötig haben muß und nur durch eine besondere Indifferenz der befallenen Personen ermöglicht werden kann. In der Tat findet auch diese in die meisten Lehrbücher aufgenommene Meinung ihre positive Unterlage in den Beobachtungen Ravoglis und sämtlicher Autoren der bis zum Jahre 1875 bekannten 15 Fälle. Aus diesen geht nämlich hervor, daß es sich immer um körperlich elende, den unteren Volksschichten angehörende Individuen handelte, und daß die Dauer der Krankheit zwischen 3 und 42 Jahren wechselte, während die Borkenbildung nie vor dem dritten Jahr der Erkrankung und spätestens mit dem neunten begann, ausgenommen der Fall von de Amicis, in dem ein 13jähriges Mädchen bereits ein Jahr nach dem Beginn der Erkrankung eine intensive Krustenbildung der Handrücken aufwies.

Im Vergleich mit diesen statistischen Feststellungen bedeutet unser Fall nicht nur eine Bestätigung, sondern auch in doppelter Beziehung eine bemerkenswerte Ausnahme.

Nach der Anamnese erkrankte die Patientin erst vor drei Jahren mit einem Bläschenausschlag, zeigte aber bereits bei ihrem Eintritt in die Klinik so hochgradige Veränderungen der Haut, daß man wohl nicht fehl geht, wenn man den Beginn der Krustenbildung auf mindestens $2^1/_4$ Jahre nach der Infektion annimmt. Es ist nicht ausgeschlossen, daß der Grund dieses frühzeitigen Beginnes in einer Disposition der Haut der Patientin zur Verhornung liegt, wofür auch der Umstand — allerdings unter Berücksichtigung des starken Irritationszustandes der

Haut — zu sprechen scheint, daß sich die entfernten Krusten nach wenigen Tagen erneuert haben.

Mit noch größerer Berechtigung kann man von einem ungewöhnlichen Verlauf sprechen, wenn man den bei der verhältnismäßig kurzen Dauer einer doch im allgemeinen nicht gefährlichen Krankheit unerwarteten Ausgang in Betracht zieht. Das Allgemeinbefinden der schon seit längerer Zeit betttlägerigen Patientin war, als sie ins Krankenhaus gebracht wurde, denkbar schlecht. Der Ernährungszustand war sehr herabgesetzt, die Kranke litt an Durstgefühl und Appetitlosigkeit und war so entkräftet, daß sie sich nicht allein im Bett aufsetzen konnte. Nach einigen Tagen stellten sich zerebrale Erscheinungen ein, die sich in einer Art von Inanitionsdelirien und in dem Erlöschen der normalen Funktion der Urin- und Stuhlentleerung zeigten, wozu sich schließlich noch eine Pneunomie gesellte. Der bald darauf eintretende Exitus dürfte wohl indirekt auf Kosten der Scabies norwegica zu setzen sein, insofern nämlich, als durch das Darniederliegen der Hautfunktionen das Allgemeinbefinden in erheblichem Maße gestört wurde und die völlig entkräftete Patientin in kurzer Zeit der Pneumonie erlag.

Eine Beobachtung, wie sie in unserem Fall bezüglich der Infektiosität gemacht wurde, verdient schon deshalb beschrieben zu werden, weil sie in den bisherigen Berichten nur flüchtige Erwähnung fand oder ganz übergangen wurde.

Während die Übertragung der gewöhnlichen Skabies eine einige Zeit anhaltende Berührung der Individuen voraussetzt, erkrankten in unserem Falle nicht nur die Ärzte und das Pflegepersonal, die mit der Patientin beschäftigt waren, sondern auch die Patienten der nächstliegenden Zimmer, die nicht einmal das Zimmer der Skabieskranken betreten hatten, an der gewöhnlichen Krätze, so daß man wohl von einer förmlichen Hausendemie sprechen kann. Diese kolossale Infektiosität fand ihre Erklärung darin, daß die massenhaften von Milben durchsetzten Schuppen sich an die Kleider hängten und so von Zimmer zu Zimmer übertragen wurden.

Die übrigen beschriebenen Erscheinungen sind in mehr oder weniger starkem Grade auch bei allen anderen Fällen der Scabies norwegica und teilweise auch bei der gewöhnlichen Ska-

bies gefunden worden, so daß sich ein näheres Eingehen auf die bekannten Erscheinungen der Eiterblasen- und Abszeßbildung, den Juckreiz und die Zahl der Milben erübrigen dürfte. Es sei nur bemerkt, daß diese Pusteln und andere einer Staphylokokkeninfektion entsprungenen Erscheinungen häufiger bei der gewöhnlichen als bei der Borkenkrätze vorkommen. Die in unserem Falle auf das Abdomen beschränkten, kleinen, wasserhellen Bläschen sind natürlich, wie bereits Volk und andere festgestellt haben, nicht als eine durch Kratzen bedingte Sekundärinfektion der Haut aufzufassen, sondern durch spongioide Umwandlung des Epithels entstanden, so daß also an dem Körper der Kranken gleichzeitig die Symptome eines akuten und — wie aus den späteren Ausführungen hervorgeht — chronischen Ekzems nebeneinander bestanden.

Weniger häufig scheint jene eigenartige, wohl durch Zirkulationsstörungen hervorgerufene, elephantiasisartige Verdickung der Extremitäten, wie sie auch bei chronischen Unterschenkelekzemen und Geschwüren besonders deutlich auftritt, bei der Scabies norwegica beobachtet worden zu sein. Doch findet sich auch bei Büchner ein ganz ähnlicher Befund in einem Fall, wo neben der universellen Ausbreitung der Krätzesymptome „der zuerst befallene, rechte Arm sich nunmehr auf das Doppelte seines normalen Umfanges vergrößert und verdickt zeigte, und die Haut desselben elephantiasisartig verdickt, unnachgiebig und mit vielen knollenartigen Erhebungen bedeckt war".

Schließlich sei noch der Umbildung der Nägel als einer der Scabies norwegica eigentümlichen Affektion Erwähnung getan, die zwar unter dem gemeinsamen Gesichtspunkte der Atypie zu begreifen ist, aber durch die seltene Lokalisation der Milben eine besondere Beachtung verdient. Die Milben dringen nämlich unter den Nagel ein, wo sie zusammen mit Eiern und Larven in großen Mengen gefunden werden. In der Folge löst diese Reizung des Nagelbettes eine Überproduktion von abnormer Hornsubstanz aus, die dem Nagel das als Onychogryphose bekannte Bild geben.

Es wurden nun mehreren Stellen der Haut, namentlich da, wo Krusten gesessen waren, Stücke entnommen, um sie einer mikroskopischen Untersuchung zu unterziehen. Und in

der Tat ergab dieses Verfahren interessante Aufschlüsse, die neben der Bestätigung mancher bereits erwiesener Tatsachen geeignet scheinen, eine in neuerer Zeit wieder bezweifelte Eigentümlichkeit der Milben für richtig zu halten.

Die kurz nach dem Exitus exzidierten Hautstücke wurden sofort nach einer der üblichen Methoden gehärtet und in Paraffin gebettet. Die Schnitte wurden anfangs in einer Dicke von 10 μ hergestellt, doch mußte davon wieder Abstand genommen werden, da bei dieser Dicke die stark zerklüftete Hornschicht trotz größter Sorgfalt von ihrer Unterlage stellenweise abgehoben und so die zur Beurteilung des gegenseitigen Verhaltens der einzelnen Schichten wichtige Kontinuität zerstört wurde. Es mußten deshalb Serienschnitte von 15 μ Dicke angefertigt werden. Zur Färbung wurde zuerst Hämatoxylin-Eosin, später die Weigertsche Eisenhämatoxylinfibrinfärbung angewandt, da bei dieser durchwegs bessere Bilder erzielt wurden. Es färbten sich dabei die verhornten Partien je nach ihrer Dichte und dem Grad der Verhornung bläulichgrau bis strohgelb, das Protoplasma der Epithelien graugelb bis grau, die Zellkerne schwarz und das Bindegewebe rot.

Da mir die bereits paraffinierten Präparate übergeben wurden, war es mir nicht mehr möglich, den Ort der Exzision festzustellen, was bezüglich der Prädilektionsstellen der Milben und des Verhaltens der Hautstücke mit dünner zu denen mit dicker Hornschichte wissenswert gewesen wäre. Doch ließen sich schon bei der makroskopischen Durchsicht zwei deutlich unterscheidbare Typen erkennen. Eine Anzahl der Schnitte zeigte nämlich drei tinktorisch verschiedene Zonen: auf die rot gefärbte Subkutis folgte das grauschwarze Band des verbreiterten Rete Malpighii, auf welchem ein breiter Streifen der gelblich getönten, von zahlreichen Kanälen durchzogenen Hornschicht lag. Auf anderen Schnitten konnte nur die rote Subkutis von einer schwärzlichen, der Epidermis zugehörigen Linie begrenzt, auseinander gehalten werden.

Wie sich bei der mikroskopischen Untersuchung herausstellte, präsentierten die Schnitte der ersten Art das histologische Bild der Scabies norwegica, die der zweiten den Befund, wie er auch bei einer gewöhnlichen Skabies bestehen kann.

Mikroskopische Untersuchung.

Bei dem besonderen Interesse, welches den Hautstücken mit starker Hornschicht zukommt, seien diese zuerst beschrieben.

Die Hornschicht ist hier überall gleichmäßig und erheblich verdickt, und zwar beträgt die Breite an der dicksten Stelle ca. 1·2 *mm*, eine gewiß bemerkenswerte Verbreiterung, wenn man erfährt, daß die normale Hornschichtdicke der Fußsohle, also die dickste Stelle der menschlichen Haut, zwischen den Papillen gemessen, 0·63 *mm* nicht übersteigt. Die Ursache dieser Verbreiterung ist nun allerdings nicht nur in einer Vermehrung der verhornten Zellen zu suchen, sondern ist größtenteils hervorgerufen durch das Auseinanderdrängen der Hornschicht durch zahllose Milbengänge. Dadurch bekommt die Hornschicht jenes zerklüftete, aus annähernd homogenen Schollen und dünnen Leisten zusammengesetzte Bild, das Unna sehr treffend mit einem Bergwerk vergleicht.

Die Gänge treten von der Oberfläche in schräger Richtung in die Hornschicht, um sofort in eine mehr oder weniger gebogene Horizontale, fast entsprechend der Linienform der Hautoberfläche umzubiegen. Etagenweise in einer Anzahl von 5—8 übereinanderliegend enthalten sie hie und da ein geringfügiges Exsudat und auffallend wenig Fäzes, sowie nur vereinzelt Eihäute und junge Milben, diese zumeist von einer Hornschicht eingeschlossen. Ausgewachsene Milben selbst finden sich nur in den untersten Gängen nahe dem Stratum granulosum, bzw. dem Stratum spinosum, und dann in erheblichen Mengen. So konnte ich z. B. in den untersten Gängen eines Hautstückes von ca. 9·5 *mm* Länge 29 Milben zählen, von denen manchesmal 2—3 zusammen lagen, an einer Stelle (Fig. 4) sogar fünf in einer Einbuchtung des Epithels wie in einem Nest neben- und übereinander und nur durch eine dünne Lage von teilweise kernhaltigen, verhornten Zellen getrennt. Dieser Befund eines, um einen Ausdruck Unnas zu gebrauchen, „kommunizierenden Höhlensystems“ betrifft die ganze Länge und Breite der Hornschicht bis zum Stratum granulosum.

Dieses ist größtenteils von einer dünnen Schicht gelber, verhornter, kernhaltiger und kernloser Zellen bedeckt, an ein-

zelnen Stellen jedoch ist es von diesen Hornzellen völlig entblößt und zeigt dann graugelbe, platte Zellen mit deutlichen Kernen und Körnchen.

Das lamellös geschichtete Stratum corneum selbst ist gleichmäßig gelb gefärbt. Zellkerne und -grenzen lassen sich in ihr nicht mehr erkennen außer in der die untersten Milben überlagernden Gangdecke.

Während nun die Grenze zwischen Hornschicht und Epithel bei der normalen Haut eine im allgemeinen gleichmäßige, nur von Einsenkungen an den Austrittsstellen der Haare und Drüsen unterbrochene Wellenlinie darstellt, erscheint sie hier wie zerfressen, eine unregelmäßige, aus vorspringenden Zacken und einspringenden Vertiefungen zusammengesetzte Linie bildend, nicht unähnlich der bizarren Silhouette eines Gebirgszuges. Die Zacken dokumentieren sich als die stehengebliebenen Reste der Hornschicht, die Einsenkungen als das Schwanzende der Gänge und entsprechen in ihrer Häufigkeit der Zahl der Milben.

Wenn wir uns mehr in die Tiefe wenden, so begegnen wir auch da umfassenden Abweichungen von der Norm. Ein Stratum lucidum ist nicht vorhanden. Die mehrfach erwähnten keratinisierten Zellen begrenzen entweder direkt die verbreiterte, stellenweise acht Zellagen dicke Schicht des Stratum granulosum oder — und das ist besonders an den milbenfreien Orten der Fall — das Rete Malpighii geht ohne Zwischenschicht in eine bis mehrere Lagen von Hornzellen über.

Dem Wesen dieser als Parakeratose bezeichneten Verhornungsanomalie entsprechen die Umwandlungen der Epithelien, von denen das Verhalten der granulierten Zellen zu betonen ist. Diese zeigen teils normale Struktur, teils ist die Körnelung sehr spärlich, teils scheint sie völlig zu fehlen. In manchen Zellen ist der Kern gut gefärbt und deutlich sichtbar, in anderen bereits im Zerfall begriffen. Auch die Größe und Form der Zellen ist verschieden.

Das Gleiche gilt von den Zellen der Stachelschicht, wo die oberen durch Volumzunahme sich merklich von denen der unteren Lagen unterscheiden, was wohl auf einen stärkeren Flüssigkeitsgehalt des Protoplasmas zurückzuführen ist. Dagegen läßt sich nirgends eine bemerkenswerte Erweiterung der Saft-

spalten, eine Bläschenbildung oder ein sonstiges Merkmal einer Spongiose erkennen.

Was die Stachelschicht selbst betrifft, so begegnen wir einer hochgradigen Proliferation ihrer Zellen, die zu einer mächtigen Verbreiterung und Verlängerung des interpapillären Stratum spinosum, dessen Zapfen überall dendritisch verbunden erscheinen, geführt hat. Infolgedessen sind auch die Papillen verschmälert und verlängert, wobei häufig ihr oberstes Ende kolbig verdickt ist. An einzelnen Stellen liegen die Papillen ganz nahe der Hornschicht, so daß sie von den Milben und Gängen nur durch wenige Zellreihen getrennt sind, an anderen entbehren sie der schützenden Zelldecke, so daß sie entweder den Milbenkörper oder den Kopf berühren, bzw. an einen Gang stoßen. (Fig. 6.)

Die Blutgefäße der Papillen sind geschlängelt und erweitert und von mit ihnen in die Tiefe ziehenden Infiltraten begleitet, die sich in den unteren Abschnitten des Koriums — besonders in der Umgebung der Drüsen in dichten Mengen haufenweise oder streifenförmig anordnen.

Die Untersuchung der zweiten Gruppe von Serienschnitten ergibt einen wesentlich einfacheren Befund. Das Gemeinsame besteht hier in den im ganzen geringeren Veränderungen der Epidermalschicht. Namentlich an den Stellen, wo die Milben fehlen, zeigt die Hornschicht die Struktur eines feinen Maschennetzes wie bei der normalen Haut. Auch der Übergang der Zellen des Stratum spinosum über das granulosum in das Korneum bewegt sich bezüglich der Verhornung in physiologischen Grenzen. Nur sehr selten ist eine Vermehrung der Zelllagen des Stratum granulosum und eine leichte Verbreiterung der Stachelschicht zu beobachten.

Ein anderes Bild zeigen diejenigen Partien, wo sich Milben etabliert haben, deren Zahl verhältnismäßig gering ist und bei Schnitten von ca. 18 *mm* Länge durchschnittlich fünf beträgt. Sie liegen gewöhnlich in der Hornschicht, deren unterste Schichten mit dem Rete Malpighii an solchen Stellen halbkreisförmig gegen die Subkutis hin vorgewölbt sind. Auch ist jede Milbe nahezu allseitig von keratinisierten, kernhaltigen, wie komprimiert aussehenden Zellen eingeschlossen, die sich durch inten-

sivere Gelbfärbung und kompaktere, schollenförmige Konfiguration von dem graublau getönten, zarten Maschennetz der normalen Hornschicht auffällig abheben. Diese Keratinisierung geht so weit, daß, wenn eine Milbe in höheren Hornschichten liegt, auf das normale Rete Malpighii und Stratum granulosum erst das Maschennetz mit kaum erkenntlichen oder verschwundenen Zellkernkonturen und dann die die Milbe umgebenden kernhaltigen Hornzellenlagen folgen, während sich bei tieferem Sitz der Milbe an die wenig veränderte Stachelschicht direkt diese keratinisierten Zellen anschließen.

Soweit bietet der Befund bei diesem Typus nichts nennenswert Neues. Nun finden sich aber in diesen Präparaten zwei Stellen, die mindestens ihrer Originalität halber eine besondere Beachtung verdienen und von denen ich deshalb mehrere Photogramme angefertigt habe. Wie aus dem ersten Serienschnitt zu sehen ist, liegt die ungefähr in der Mitte durchschnittene Milbe in den untersten Schichten des Rete Malpighii. Ihre seitlichen und hinteren Partien sind von mehr weniger platten und verschieden stark verhornten, aber deutlich kernhaltigen Zellen umgeben, so jedoch, daß sie nur durch einen schmalen halbmondförmigen Streifen einiger Zellagen des Rete Malpighii von dem Bindegewebe getrennt sind, während der Kopf direkt an das Bindegewebe des Koriums anstößt. Die nächsten Schnitte lassen deutlich erkennen, wie dieser halbmondförmige Streifen immer schmäler wird und gleichzeitig immer größere Partien der Milbe, besonders Thorax und Hinterleib, das Bindegewebe berühren. Schließlich sehen wir die Milbe fast ganz im Bindegewebe liegen, ihre Seite begrenzt von Hornzellen, unten jedoch nur von vereinzelten Epithelien flankiert (Fig. 3).

Es sei noch hinzugefügt, daß sich auch in diesen Schnitten keine akuten Entzündungserscheinungen vorfinden. Dagegen sind im Bindegewebe größere und kleinere Zellanhäufungen ähnlich denen in den erstbeschriebenen Schnitten verteilt.

Fassen wir das Resultat der mikroskopischen Untersuchung zusammen, so sehen wir:

1. Hautpartien mit zahlreichen Milben:

Verbreiterung und Zerklüftung der Hornschicht bis an das Stratum granulosum mit dem Charakter einer besonders

starken Verhornung. Eine ausgesprochene Akantose und Parakeratose, eine chronische Entzündung der Papillen und des Koriums. Die Gänge verlaufen in allen Höhen der Hornschicht. und zwar mehr oder weniger horizontal. Die Milben sitzen teilweise in den obersten, größtenteils aber in den untersten Gängen und sind gewöhnlich von keratinisierten Zellen eingeschlossen.

2. Hautpartien mit wenigen Milben:

Die Hornschicht zeigt nur in der näheren Umgebung der Milben stärkere Verhornung. Auch die Stachelschicht ist nur in geringem Grade verändert. Parakeratose besteht bei tiefem Sitz der Milben. Die chronische Entzündung erstreckt sich im Korium, wenn auch weniger lebhaft über den ganzen Schnitt, selbst da, wo Milben darüber fehlen. Die Gänge zeigen gegen 1 nichts bemerkenswertes. Die Milben sitzen gewöhnlich in den untersten Teilen der Hornschicht, vereinzelt auch in den tiefsten Zellagen des Rete Malpighii. Auch hier sind die Milben von keratinisierten Zellen eingeschlossen.

Von den mir bekannten Veröffentlichungen, welche die Histologie der Scabies norwegica berücksichtigten, konnte ich der von Riehl trotz ausgedehnter Nachfragen nicht habhaft werden. Ferner fand ich bei Ravogli, dessen Abhandlung mir nur im Referat zur Verfügung stand, nichts als die kurze Bemerkung: „Milben auch im Rete Malpighii."

Ich war also nur auf Lehrbücher angewiesen, von denen die ausführlichsten Mitteilungen in „die Histopathologie der Hautkrankheiten von Unna" und — mit Berücksichtigung der neueren Ergebnisse, allerdings mehr der gewöhnlichen Skabies — in „die Hautkrankheiten von Jarisch" enthalten sind. Nach Unna findet man die Milben nur in der hochgradig verdickten und von einem komplizierten Gangsystem durchsetzten Hornschicht. Die meisten Gänge laufen schräg oder nahezu horizontal etagenweise übereinander. Die Stachelschicht ist bedeutend hypertrophisch und weist viele Mitosen auf. Der Papillärkörper zeigt ebenfalls Symptome chronischer Reizung. Die Scabies norwegica stellt den Typus eines trockenen Oberhautkatarrhs dar (im Gegensatz zur gewöhnlichen Skabies als dem Typus eines feuchten Hautkatarrhs).

Außerdem haben in neuerer Zeit mehrere Autoren die

gewöhnliche Skabies histologisch untersucht, wobei sie zu verschiedenen Resultaten gekommen sind. In der letzten Arbeit — von Schischa, der besonders auf die Frage nach dem Sitz der Milbe eingeht, findet sich auch eine Zusammenstellung des einschlägigen Materials. Daraus geht hervor, daß die Verfasser bezüglich dieser Frage in zwei Lager geteilt sind. Und zwar sprechen sich namentlich Török, Unna und Jessner für den Sitz der Milbe in der Hornschicht aus, während Kaposi, Lesser, Mosler-Peiper, Josef u. a. die Milbe bis in die „saftreichen Retezellen" vordringen lassen. Schischa selbst faßt seine Ergebnisse in die Sätze zusammen:

1. Die Milbengänge verlaufen stets in der Hornschicht.

2. An Hautstellen, welche nur mit dünner Hornschicht bekleidet sind, dringt die Milbe bis in das Rete vor. Diesem Vordringen folgt aber die Verhornung der nächstliegenden Retezellen auf dem Fuße, so daß der Milbenkörper und der Milbengang abermals nur in der durch den Reaktionsvorgang allerdings verdickten Hornschicht zu liegen kommen.

3. Die Bildung der entzündlichen Knoten unterhalb der Milbengänge, wie sie sich an Stellen mit dünnerer Hornschicht, vor allem am Penis und am Körper kindlicher Individuen finden, scheint die Folge des Eindringens der Milbe in die oberflächlichen Lagen des Rete und der dadurch hervorgerufenen, intensiveren Entzündung der darunter liegenden Rete- und Papillarschicht zu sein.

4. und 5., welche die Prädilektionsstellen und die Osmierung der Hornschicht betreffen, kann ich füglich als nicht hieher gehörig weglassen.

Der Auffassung Schischas hat sich in der Hauptsache Jarisch angeschlossen. Endlich fand noch Volk bei der gewöhnlichen Skabies Spongiose und Parakeratose.

Wie aus dieser Zusammenstellung ersichtlich ist, stehen im Vordergrund die beiden Fragen nach der Veränderung der Oberhaut und nach dem Sitz des Ganges und der Milbe.

Bekanntlich basiert die Histologie des Ekzems auf der Trias der Parakeratose, Akantose und Spongiose, die nach dem Grade ihrer Ausbildung und Kombination die Vielgestaltigkeit des Ekzems bedingen. In unserem Falle nun war das am meisten

in die Augen springende Symptom die erhebliche Akantose. Wie beim Ekzem bestand auch hier eine Verdickung der kontinuierlichen Epidermis, eine Verbreiterung und Verlängerung der interpapillären Stachelschicht und eine Verbindung der einzelnen Zapfen durch schräge Epithelzüge. Diese Veränderung ist fast überall durch eine Proliferation der Stachelzellen und nur an wenigen Stellen durch die Vermehrung der Körnerzellen auf das bis dreifache der Norm auf Kosten der Stachelzellen zustande gekommen.

Weniger häufig fand sich eine Parakeratose, die als pathognomonisch für das Ekzem betrachtet wird und die auch von Volk und Schischa bei der Skabies beobachtet wurde. Aber nicht allein in dem Vorkommen dieses abnormen Verhornungsmodus, sondern auch in dem rasch wechselnden Bild der Körnelung und des Feuchtigkeitsgehaltes der einzelnen Zellen, das ja in unserem Falle sehr schön ausgeprägt war, liegt die Bedeutung der Parakeratose als dem wichtigsten Merkmal für das Ekzem.

Was endlich die Spongiose betrifft, so habe ich wiederholt betont, daß sie in keinem der Schnitte vorhanden war. Die für diese Elementarform typische interzelluläre Exsudation — im Gegensatz zu dem intrazellulären Ödem der Parakeratose — ist ein charakteristisches Zeichen der feuchten Hautkatarrhe und in der Tat der regelmäßige Befund bei einer nicht veralteten Skabies.

Es findet also durch diese Beobachtungen die Auffassung Unnas, daß es sich bei der Scabies norwegica um den „Typus eines trockenen Oberhautkatarrhs“ handelt, eine weitere Bestätigung und es erscheint mir damit die Frage nach dem inneren Wesen dieser Krankheit endgültig gelöst.

Nicht so liegen die Dinge bei der zweiten Frage, denn wenn in neuerer Zeit der Satz, daß die Milbe nur in der Hornschicht vorkommt, als wissenschaftlich erhärtete Tatsache in die Lehrbücher Aufnahme gefunden hat, so dürfte jeder weitere andere Befund diese Behauptung mindestens zweifelhaft erscheinen lassen.

Die Gänge freilich verlaufen auch in unserem Fall in allen Schnitten selbst in denen mit dünner Hornschicht trotz der geringen Breite des Rete Malpighii + Stratum granulosum nur

in der Hornschicht und beinahe horizontal. Fast immer wird der unterste Gang (in den Hautstücken mit zahlreichen Milben) durch eine in verschiedenen Graden der Verhornung befindlichen, wenn auch meist sehr schmalen Streifen von der darunter liegenden Körner- oder Stachelschicht getrennt. In keinem Falle konnte ich jedoch ein schräges Absteigen des Ganges ebensowenig wie ein Eindringen unter die stellenweise hypothetische Körnerschicht konstatieren. Ich befinde mich also mit dieser Feststellung im Einklang mit den Ergebnissen eines Unna, Török und Schischa.

Bevor ich nun auf die Frage nach dem Sitz der Milbe eingehe, halte ich es für angebracht, noch einmal auf die nicht ganz eindeutigen Angaben in der Literatur zurückzukommen.

Nach der obigen Zusammenstellung haben nach meiner Meinung mit einwandfreier Sicherheit nur Török und Unna den Sitz der Milbe in der Hornschicht nachgewiesen. Dagegen lassen Kaposi, Mosler-Peiper, Jessner und Ravogli die Milbe tiefer, selbst bis in die Stachelschicht eindringen. Auch Hebra scheint sich dem Sinne nach dieser Auffassung anzuschließen. Und wenn Schischa schreibt: „An Hautstellen, welche . . . dringt die Milbe bis in das Rete vor. Diesem Vordringen folgt aber die Verhornung der nächstliegenden Retezellen auf dem Fuße, so daß (die Milben) abermals nur in der . . . Hornschicht zu liegen kommen," ferner „die Bildung der entzündlichen Knoten . . . scheint die Folge des Eindringens der Milbe in die oberflächlichen Lagen des Rete . . . zu sein," und im Text selbst: „Ich fand den Milbenkopf in einem Raum, der sich knapp unterhalb der Körnerschicht befindet und sich in die Reteschicht ausbreitet," so kann ich mich nach dieser Darstellung und den beigefügten Photogrammen dem Eindruck nicht verschließen, daß eben auch hier die Milbe im Rete Malpighii liegt, auch wenn sie nicht direkt von Retezellen umgeben ist. Ich habe ähnliche Bilder in meinen Präparaten wiederholt gesehen, die sich in den fraglichen Punkten mit dem Schischas decken. Aus diesen Bildern ist ferner noch zu erkennen (z. B. Fig. 6), wie die Milbe mit dem Kopf gegen die Reteschicht vordringt, wodurch sie nahezu senkrecht zur Gangachse zu liegen kommt. Sie muß also ihre Richtung beim Auf-

treten auf die (Körner- und) Stachelschicht verändert haben. Dieser Richtungswechsel der Milbe, sobald sie auf die Stachelschicht stößt, ist so häufig zu beobachten, daß man ihn beinahe für typisch halten möchte. Weiterhin sieht man auch die von Schischa beobachtete Verhornung der nächstliegenden Retezellen, die sich wie ein Wall um die Milben gegen das Stratum granulosum und spinosum aufbauen, bei jeder Milbe und in immer gleicher Form wiederkehren, so daß man den Eindruck gewinnt, daß weniger die Milbe das Bestreben hat, sich durch Umgebung mit Hornzellen ein für sich und die Eier geeignetes Milieu zu schaffen, sondern daß diese Keratinisierung als eine Schutzmaßregel der Retezellen gegen den eindringenden Fremdkörper aufgefaßt werden kann. Selbst in dem sehr interessanten Befund, wie er in den Serienschnitten (Fig, 5) festgehalten ist, kommt die gleiche Tendenz zum Ausdruck. Die Milbe befindet sich hier, wie ich eben näher beschrieben habe, scheinbar im Korium und ist nahezu an drei Seiten nicht von Epithel umgeben. Da, wo sie an das Rete Malpighii oben anstößt, ist sie wiederum von Hornzellen begrenzt, auch der schmale, auf einigen Schnitten erhaltene Saum von Retezellen läßt unter dem Mikroskop die beginnende Verhornung in dem Platterwerden der Zellen und der ins Gelbliche spielenden — sonst dunkleren — Färbung erkennen. In die gleiche Rubrik gehören auch jene Stellen, wo zwar die Milbe durch eine breite Epidermisschicht vom Korium getrennt ist, aber mit einem oder mehreren Teilen ihres Körpers an das Bindegewebe anstößt. Beide Fälle haben das Gemeinsame, daß da, wo die Milbe nur noch teilweise von Retezellen umgeben ist, die Epidermalschicht auffallend dünn ist. Bei einem Vergleiche der Anzahl der Zellreihen des Epithels mit der Größe der Milbe wird man sofort erkennen, daß auch hier die Milbe, absolut genommen, nicht weiter eingedrungen ist, als bei den Hautstücken mit dicker Hornschicht (Fig. 5 gegen Fig. 3). Der an den Serienschnitten geschilderte Befund nimmt insofern noch eine Sonderstellung ein, als er in Hautstücken mit dünner, kaum veränderter Hornschicht vorkommt und damit in Beziehung tritt zu dem einen Fall Schischas, wo die Milbe gleichfalls tiefer sitzt als in den Hautstücken mit dicker Hornschicht.

Das Vorkommen der Milben im Rete Malpighii veranlaßte neben anderen Gründen Ravogli zu der Annahme, daß es sich in seinem Falle von Scabies norwegica nicht um den gewöhnlichen Erreger, sondern um eine der Sarcoptes mutans Megnus ähnliche Spezies handele. Auch bei dem Bekanntwerden der ersten Fälle von Scabies norwegica glaubte man als Erreger — der Krustenbildung und des atypischen Sitzes wegen — eine besondere Art von Krätzemilben annehmen zu müssen. Wenn auch bei einzelnen Fällen von Übertragung der Tierkrätze auf den Menschen das Gesicht und der behaarte Kopf ergriffen waren, so wurde doch für die Borkenkrätze selbst als alleiniger Erreger die gewöhnliche Krätzemilbe gefunden und die Scabies norwegica als ein unter besonderen Umständen auftretender exzessiver Entwicklungsgrad der gewöhnlichen Skabies anerkannt.

Auch in unserem Fall ist als Parasit der Acarus scabiei communis oder Sarcoptes hominis nachgewiesen worden. Es handelte sich um eine schwere Form der Scabies norwegica mit den charakteristischen Symptomen der Krustenbildung, des atypischen Sitzes, der Onychogryphose und der langen Dauer der Krankheit. Histologisch fanden sich neben einer verbreiterten, von zahlreichen Gängen zerklüfteten Hornschicht die Zeichen eines trockenen Oberhautkatarrhs, und als die Beobachtungen anderer Autoren größtenteils bestätigender Nebenbefund:

1. Die Gänge verlaufen nahezu horizontal und nur in der Hornschicht.

2. Die Milben sitzen bei zerklüfteter und verbreiterter Hornschicht in den untersten Gängen, gewöhnlich in der Hornschicht. An Stellen mit schmalem Rete Malpighii können sie ihren Sitz bis in die Basalschicht des Rete verlegen.

3. In beiden Fällen folgt dem Eindringen der Milbe eine Verhornung der zunächst liegenden Epithelart, ein Vorgang, den man als eine Schutzmaßregel des Gewebes auffassen kann.

Literatur.

Bergh. Über Borkenkrätze. Vierteljahrschrift für Dermatologie und Syphilis. Bd. I. 1874. — Büchner. Inveterierte Krätze. Deutsche Klinik. 1855. Nr. 4. — Cohn. De scabie crustosa. Dissertatio inauguralis. Bonn 1856. — Jarisch. Die Hautkrankheiten. 1908. — Mosler-Peiper. Tierische Parasiten. 1904. — Pinkus. Haut- und Geschlechtskrankheiten. 1910. — Ravogli. Scabies norwegica. Cincinnati Lancet-Clinik. July 16. 1898. (Referat.) — Riecke. Lehrbuch der Haut- und Geschlechtskrankheiten. 1909. — Róna. Zur Ekzemfrage: Können mechanische Einwirkungen, unter ihnen in erster Reihe das Kratzen, Ekzem verursachen? Archiv für Dermatologie und Syphilis. Bd. LXIII. — Scimonovicz. Lehrbuch der Histologie. — Schischa. Zur Anatomie der Skabies, nebst Beitrag zur Histologie der Hornschicht. Archiv für Dermatologie und Syphilis. Bd. LIII. — Unna. Die Histopathologie der Hautkrankheiten. 1894. — Volk. Zur Histologie der Skabies. Archiv für Dermatologie und Syphilis. Bd. LXXII. (Referat.)

Weitere Literatur zur Scabies norwegica.

Bamberger. Ein Fall von Sc. n. Würzburger med. Zeitschrift 1860 und Dissertation Würzb. 1860. — Bergh. Über die Sc. n. Virchows Archiv. 1860. — Hebra. Über Sc. n. Zeitschrift der k. k. Gesellschaft der Ärzte in Wien. 1852. — Kaposi. Scabies vesiculosa bullosa. Demonstration in der Wiener dermatol. Gesellschaft. 1898. — Riehl. Demonstration mikroskopischer Präparate von Scabies norwegica. Wiener med. Blätter. 1888.

Erklärung der Abbildungen auf Taf. XVIII—XX.

Fig. 1 u. 2. Klinisches Bild.

Fig. 3. Übersichtsaufnahme; von der Oberfläche bis zur Subkutis. Verbreiterte, von Gängen zerklüftete Hornschicht, Milben, Akantose.

Fig. 4. Teilaufnahme aus Fig. 3. Zahlreiche Milben, Parakeratose, Akantose, Infiltrat in den Papillarkörpern.

Fig. 5. Letzter Serienschnitt; Milbe im Rete Malpighii; dünne, zarte Hornschicht; bei *a* stärkere Verhornung, das Nest einer Milbe bezeichnend; bei *b* Milbe in einer Haarmündung.

Fig. 6. Teilaufnahme aus Fig. 3. Milbe im Querschnitt, mit dem Kopf gegen das Rete Malpighii gerichtet. Zu beiden Seiten freiliegender Papillarkörper.

Für die gütige Überlassung der Arbeit und des Materials spreche ich Herrn Professor Dr. Hauck meinen ehrerbietigsten Dank aus.

Eingelaufen am 4. August 1913.

Fig. 1

Fig. 2

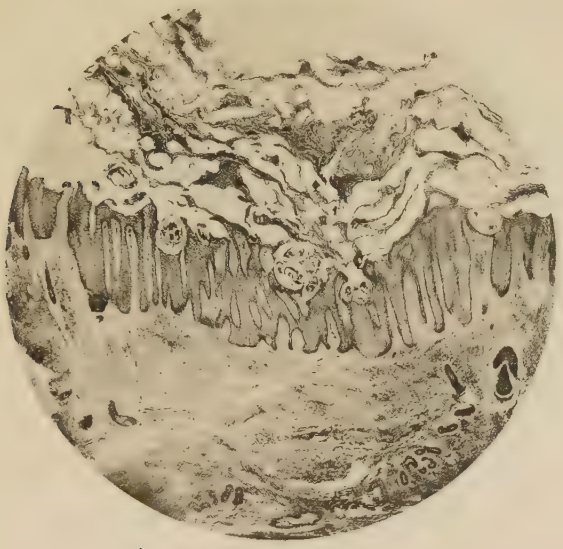

Fig. 3

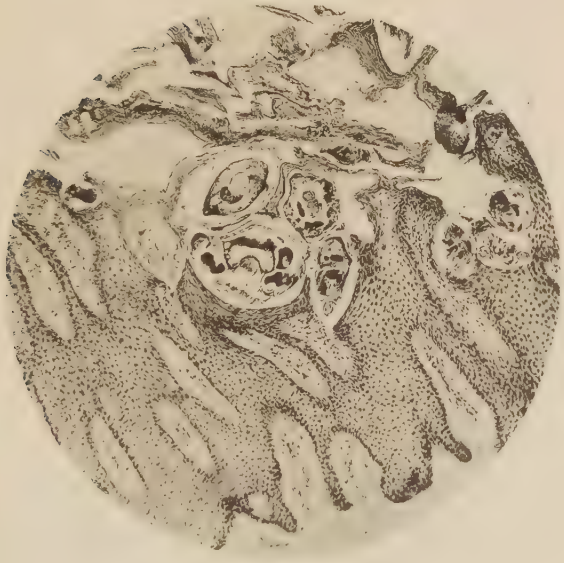

Fig. 4

Lichtdruck v. Max Jaffé, Wien.

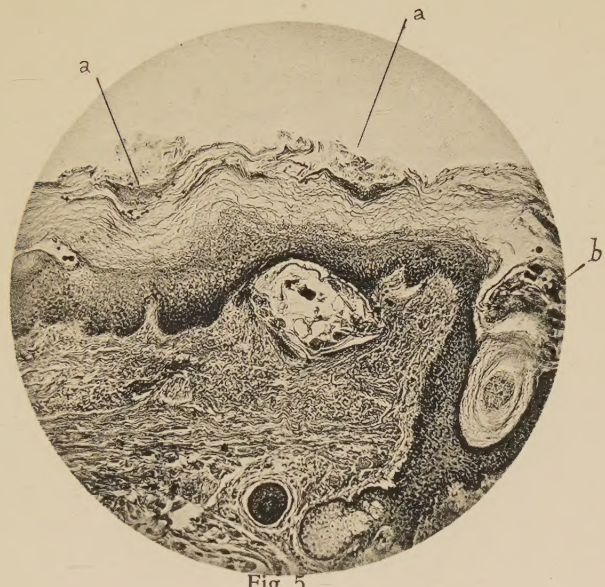

Fig. 5

Fig. 6

Lichtdruck v. Max Jaffé, Wien.

Vita.

Richard Nagel, geboren am 31. Mai 1884 zu Weißenstadt in Oberfranken als Sohn des Kgl. Pfarrers A. Nagel, besuchte die Volksschule in Thiersheim, das Progymnasium in Wunsiedel und absolvierte 1905 das hum. Gymnasium in Fürth. Er studierte in Erlangen, München und wieder in Erlangen Medizin und legte die ärztliche Vorprüfung 1908, das ärztliche Staatsexamen 1910 in Erlangen ab. Als Medizinalpraktikant und Assistenzarzt war er je ein Jahr am städt. Krankenhaus in Elbing tätig und erlangte die Approbation als Arzt i. J. 1911.

A. Haase, k. u. k. Hofbuchdrucker, Prag.